CLEAR
MAGAZINE

A ClearX, mint a piac leginnovatívabb és legfenntarthatóbb fogszabályozója, amely képes akár 50%-kal csökkenteni a műanyag hulladékot a gyártás során a 4D alakváltoztató technológia segítségével.

A ClearX-nél van egy csapatunk, amely arra specializálódott, hogy technikai és klinikai támogatást nyújtson, és szorosan együttműködjön forgalmazóinkkal különböző nyelveken keresztül a platformunkon.

Évente szervezünk tanfolyamokat a Clear Aligners gyakorlati alkalmazásáról, például a ClearX-ről. Dr. Miguel Teixeira több mint 2000 befejezett és folyamatban lévő esettel rendelkezik. Más előadók is részt vesznek ezeken a tanfolyamokon.

Biztosítjuk az egyik legversenyképesebb árat a láthatatlan fogszabályzók piacán, valamint kiváló támogatást nyújtunk fogorvosainknak, így magabiztosabban használhatják a ClearX-et rendelőikben.

Dr. Miguel Teixeira
Head of CLEARX

Üdvözöljük a ClearX Aligners magazin új kiadásában – az innováció, a fenntarthatóság és a fogszabályozás jövőjét alakító globális mozgalom ünneplésében.

Forradalmi 4D technológiánkkal és környezetbarát szemléletünkkel a ClearX újraértelmezi az átlátszó fogszabályozók technikájának lehetőségeit. Minden megosztott fejlesztésünk és minden átalakított mosoly annak az eredménye, hogy erős partnerséget ápolunk olyan fogszabályozó szakorvosokkal és általános fogorvosokkal, akik hisznek egy okosabb, zöldebb és emberközelibb kezelési megközelítésben.

Köszönjük, hogy részese vagy ennek az útnak. Együtt nemcsak mosolyokat javítunk, hanem megváltoztatjuk az ortodoncia jövőjét.

Élvezd az olvasást, és üdvözlünk a ClearX forradalomban.

#ClearXRevolution

Aligner tulajdonságai

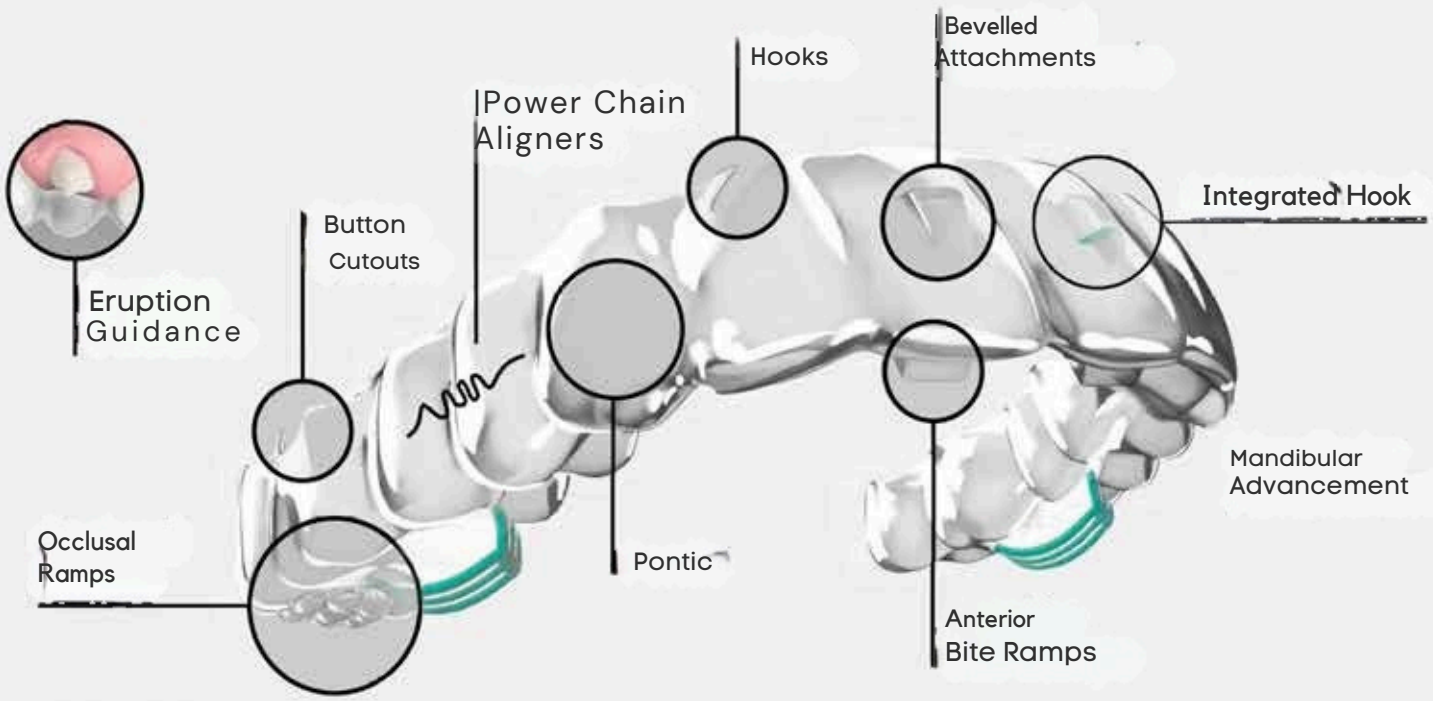

ÜDVÖZÖLJÜK A CLEARX VILÁGÁBAN

Eruption Guidance - Kitörési útmutató: Támogatja a fogak helyes előtörését, miközben fenntartja az aligner stabilitását.
Occlusal Ramps - Okkluzális rámpák: Segítenek a mélyharapás korrekciójában, elősegítve a hátsó diszklúziót.
Button Cutouts - Gombkivágások: Előre tervezett helyek, amelyek lehetővé teszik az elasztikák vagy kiegészítők elhelyezését a jobb fogmozgás érdekében.
Power Chain alignerek: Beépített mechanizmusok, amelyek utánozzák az elasztikus láncerőket, elősegítve a térzárást.
Pontic - Pótlás: Beépített fogpótlás hiányzó fogak számára, biztosítva az esztétikát és az okklúziót a kezelés során.
Anterior Bite Ramps - Elülső harapási rámpák: Elősegítik az elülső diszklúziót és segítenek a mélyharapás esetek korrekciójában.
Hooks and Integrated Hook - Kampók és integrált kampó: Rögzítési lehetőséget biztosítanak az elasztikák számára, kötött rögzítések nélkül.
Bevelled Attachments - Lejtett rögzítések: Optimalizálva a precíz erőátvitelre és a jobb tartásra összetett mozgások során.
Mandibular Advancement - Mandibula előrehaladás: Innovatív funkció, amely elősegíti az alsó állkapocs előrehelyezését növekvő páciensek esetén.

Eset beküldése

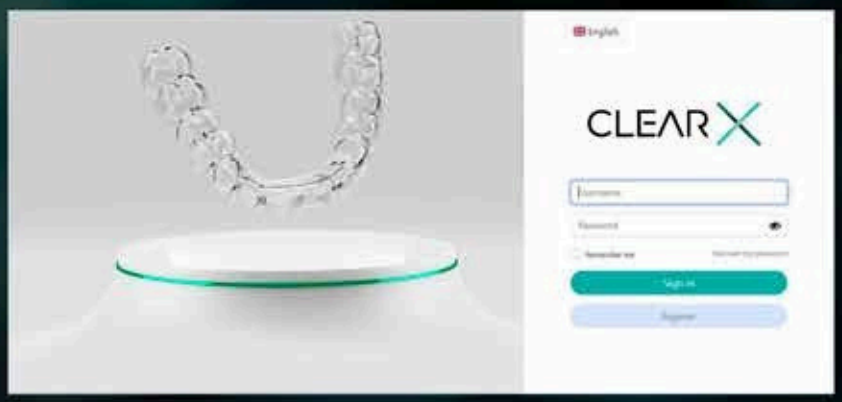

ClearX protáloldalon protálfiók létrehozása.

Munkatársaink segítenek a protálon történő eligazodásban.

Felhasználói vezérlőpult

Az információk listanézetben, táblázatban és grafikonokon jelennek meg. Lehetővé teszi a felhasználó számára, hogy teljes rálátása legyen a fiókjára és tevékenységére. Könnyű hozzáférést biztosít a folyamatban lévő, befejezett, elfogadott vagy piszkozatban lévő esetekhez.”

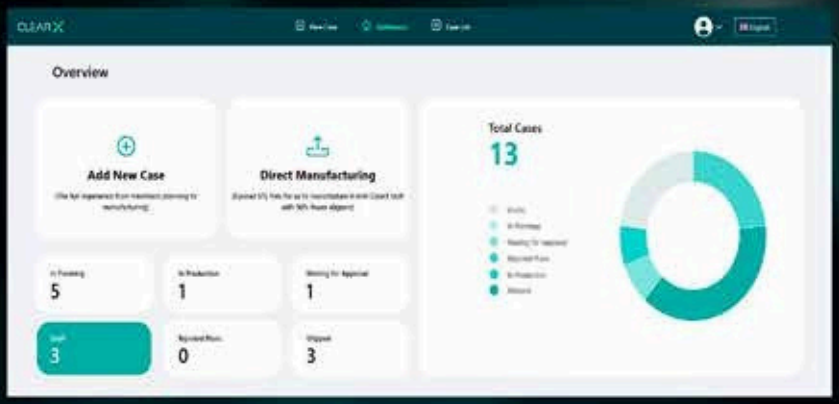

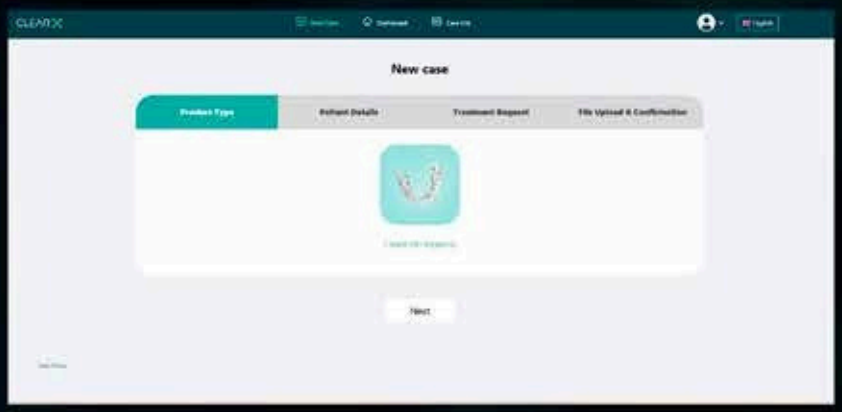

Esetek beküldési oldala

Az „Új eset” gomb kiválasztásával átirányítjuk arra az oldalra, amely a bal oldali képen látható. Itt megadhatja a páciensre és a klinikai megközelítésére vonatkozó összes információt, hogy csapatunk fogszabályzó szakorvosai a lehető legjobb kezelési tervet állíthassák össze.

www.clearxportal.com/en

Kezelési terv készítő Software

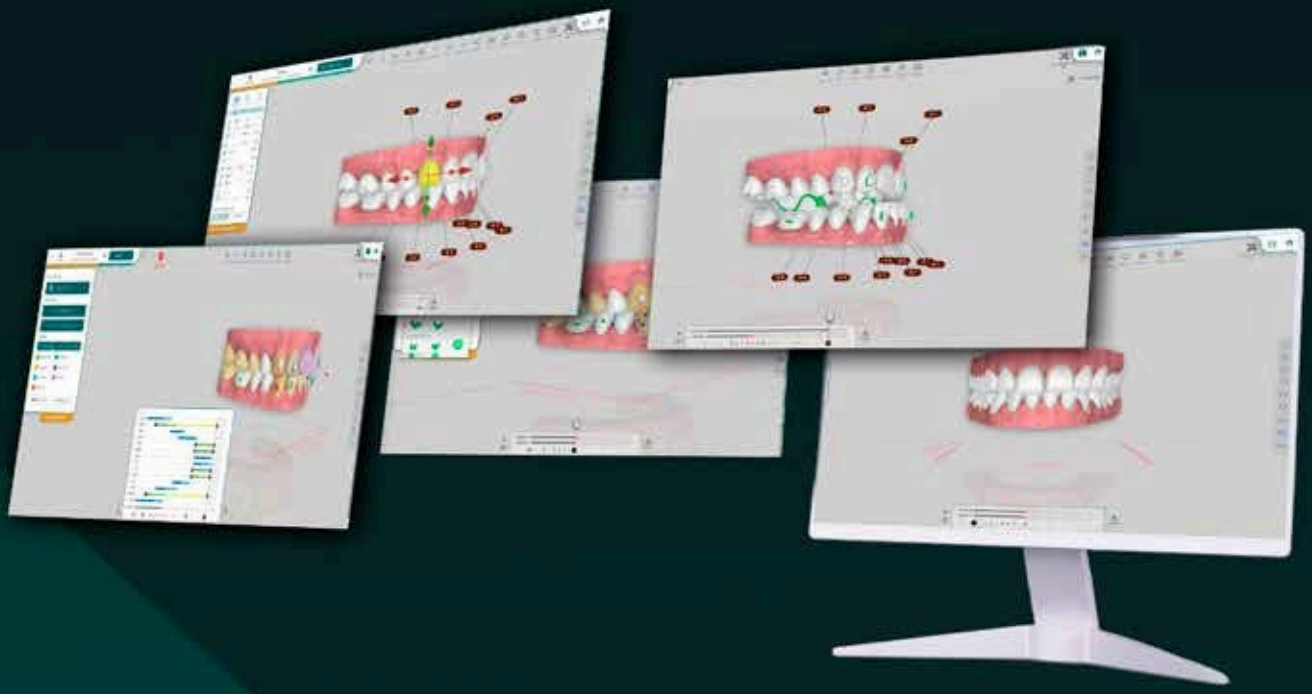

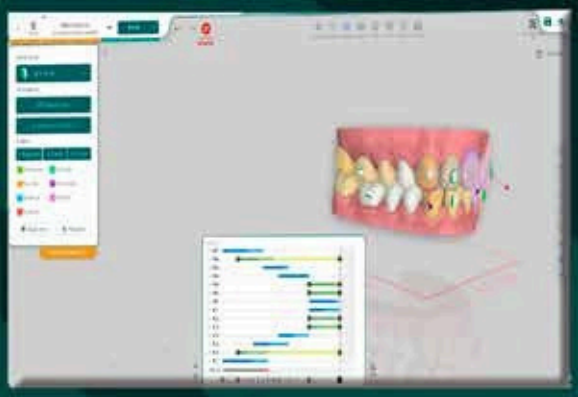

Kezdeti beállítás

Mozgások

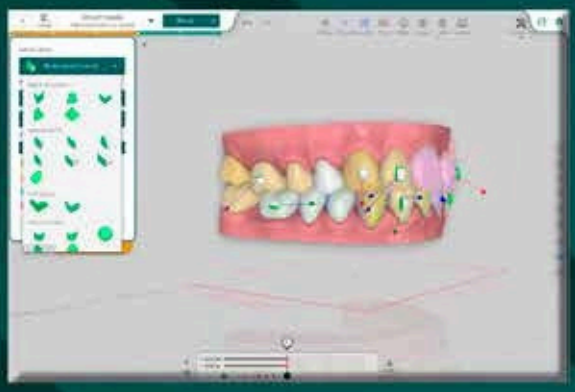

Rögzítőelem kiválasztása

Végső pozíció plusz IPR

Lehetőség van a fogak pozíciójának, az attachmenteknek és a szakaszolásnak (staging) a módosítására.

Páciens kezelési folyamat

Rendben, kezdjük!

1. lépés

Az ClearX sínjeid előkészítése

Óvatosan helyezd a ClearX sínjeidet a boosterbe (nyitott oldalával felfelé) a mellékelt csipesz segítségével.

2. lépés

Adj hozzá egy kis hőt!

Forralj fel egy kanna vizet. Miután felforrt, azonnal öntsd a forró vizet a boosterbe a maximális töltési vonalig. Győződj meg róla, hogy a ClearX fogszabályozók teljesen elmerültek.

3. lépés

Adj neki egy kis időt

Zárjd le a ClearX booster fedelét az optimális hőmérséklet fenntartása érdekében, és várj 10 percet.

4. lépés

A nagy leleplezés

Óvatosan nyisd ki a booster fedelét, és a mellékelt csipesz segítségével finoman vedd ki a ClearX fogszabályozót.

5. lépés

Nyugi!

Hagyd a ClearX fogszabályozókat a ClearX fogszabályozó tokban lehűlni. Lehűlés után a fogszabályozók használatra készek.

KÉPZÉSEK

EGYÜTT NÖVEKEDÜNK

NEMZETKÖZI | HAZAI

A CLEARX-nél világszerte támogatjuk a fogorvosokat fejlett 4D fogszabályozó képzési programjainkkal, amelyek célja a klinikai készségek, az önbizalom és az eredmények fejlesztése. Tanfolyamaink a legmodernebb fogszabályozási technológiát ötvözik a gyakorlatiassággal.

Az alapelvektől a haladó klinikai ismeretekig képzési útvonalaink végigvezetik a fogorvosokat a CLEARX 4D rendszer minden lépésén.

CLEARX

2026

TÉNYLEGES KLINIKAI ESETEK

4D Technológia

Figyelemreméltó változás

CLEAR X

Klinikai **esetek**

Eset 1 - Első fázis

Kezdeti eset I. osztályban, normál formájú fogívvel, amelyben a felső és alsó fogívben torlódás, valamint a Bolton-szindróma eltérése tapasztalható, különösen a felső centrális fogakban az oldalsó fogakhoz képest. Ez egy olyan eset, amely az elülső régióban tágításra, igazításra és IPR-re van szükség, hogy a fogak illeszkedjenek az ívbe.

Klinikai **esetek**

Eset 1 - Finomítási szakasz

A finomítási szakaszba lépünk, miután jó összehangolást értünk el némi tágítással. A felső középső metszőfogak disztális felszínei továbbra sincsenek egy vonalban a felső oldalsó metszőkkel, ugyanez figyelhető meg az alsó fogívben a 42-es és 43-as fog között.

Klinikai **esetek**

Eset 1 - Befejező fázis

Az eset kiváló összehangolással zárult a felső és alsó fogívekben, fogfehérítéssel és felspatikus héjakkal a felső oldalsó metszőkön, mivel méreteik aránytalanok a középsőkhöz képest. Az eset harmonikusan fejeződik be, középre igazított középvonalakkal és megfelelő retenciós készülékekkel.

Klinikai **esetek**

Eset 2 - Első fázis

A páciens kétoldali II. osztályú harapási rendellenességgel, ektopiás szemfoggal és torlódással jelentkezik mind a felső, mind az alsó fogívben, valamint mélyharapással. Ezért a II. osztályú rendellenesség korrekcióját végezzük, és trakciót alkalmazunk a 13-as fogra.

Klinikai **esetek**

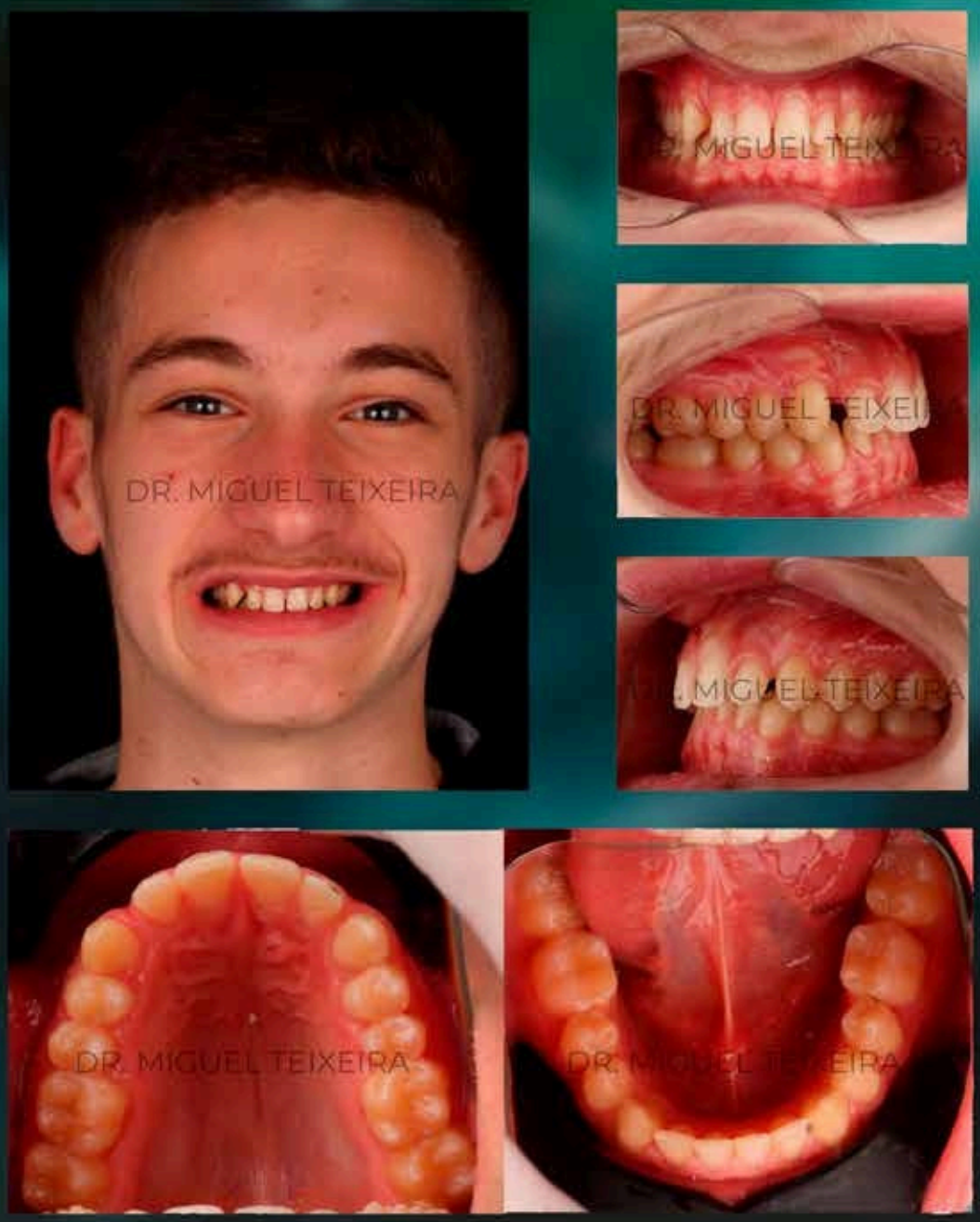

Eset 2 - Finomítási szakasz

A finomítási fázisba lépve sikerült elérnünk a kétoldali I. osztályú okklúziót, valamint megkezdtük a 13-as fog trakcióját, így jobb igazítást értünk el az elülső régióban. Történt egy enyhe harapásmélység-korrekció is; azonban továbbra is jelen vannak diasztémák, amelyeket restaurációval korrigálunk, majd ezt követően retrakcióval. A kezelést ívtágítással folytatjuk, és célunk az igazítás további javítása.

Klinikai **esetek**

Eset 2 - Befejező fázis

Az eset lezárásaként fogfehérítést és restaurációt végeztünk a 13–23-as fogakon, valamint elkészítettük a megfelelő felső és alsó retenciós készülékeket, így ebben a konkrét esetben ideális eredményt értünk el.

Klinikai **esetek**

Eset 3 - Első fázis

A páciens kétoldali II. osztályú, 1/4-es mértékű malokklúzióval jelentkezik, mind a felső, mind az alsó fogíven torlódással, normál ívformával. A mosoly enyhe tágítást igényel a buccalis fekete terek csökkentése érdekében. Ezért elkészítjük az első setupot, hogy megkezdjük a felső és alsó ívek igazítását, valamint korrigáljuk a fent említett eltéréseket.

Klinikai **esetek**

Eset 3 - Finomítási szakasz

Beléptünk a finomítási szakaszba, a fogak igazítása szinte teljesen befejeződött; azonban az okklúzió kissé instabil maradt, a bal oldalon továbbra is fennállt a II. osztályú 1/4-es eltérés. Ezért korrekciót végeztünk interproximális redukcióval (IPR), valamint enyhe tágítással, hogy elérjük a parabola alakú ívformát.

Klinikai **esetek**

Eset 3 - Befejező fázis

Az esetet a második setup-pal zártuk le, amely során csak a felső és alsó retenciós készülékeket készítettük el, valamint eltávolítottuk az attachmenteket, így a kezelés befejeződött. Érdemes megjegyezni, hogy a második molárisok (7-esek) pozíciója javítható lett volna, azonban ez nem befolyásolja a laterális és protrúziós mozgásokat.

Klinikai **esetek**

Eset 4 - Első fázis

A páciens generalizált parodontitisben szenved, jelentős buccalis fekete terek és diasztémák vannak jelen mind a felső, mind az alsó fogíven, valamint kétoldali II. osztályú malokklúzió. A korrekciót szekvenciális disztalizációval és II. osztályú gumihúzások alkalmazásával értük el. Emellett korrigáltuk a felső és alsó fogak igazítását, valamint a páciens bal oldali középvonal-eltérését.

Fontos megjegyezni, hogy a páciensnél hiányzik a 41-es fog, ezért a kezelési tervet úgy alakítottuk ki, hogy a felső középvonalat az alsó metszőfogak középvonalának középpontjához igazítsuk.

Klinikai **esetek**

Eset 4 - Finomítási szakasz

Beléptünk a finomítási szakaszba, néhány mozgás már megtörtént, és a tágítás is elvégezve. Továbbra is gombokat és gumihúzásokat használunk a II. osztályú eltérés korrigálására, valamint az elülső diasztémák eloszlatására, hogy a végén restaurációval zárhassuk azokat.

Klinikai **esetek**

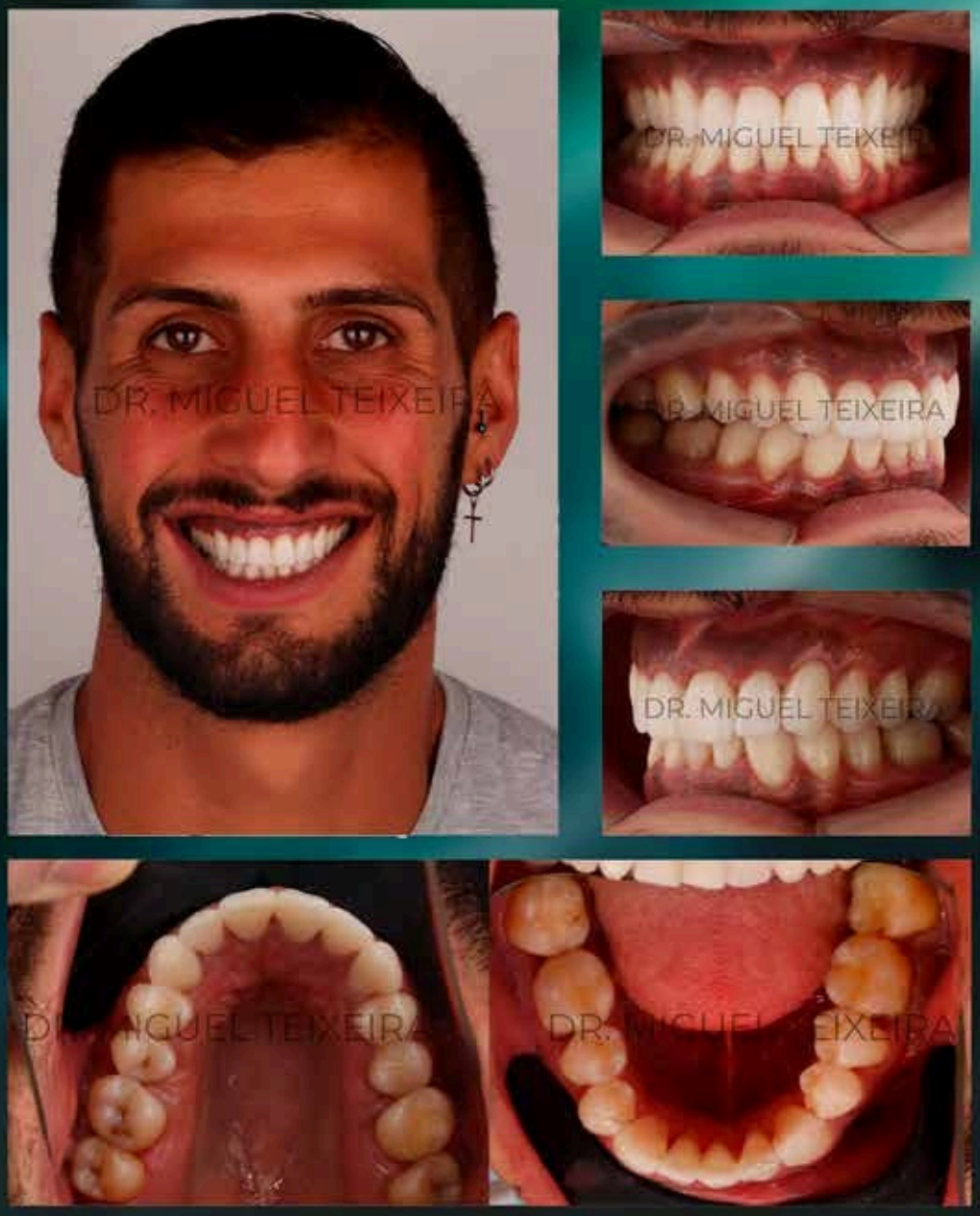

Eset 4 - Befejező fázis

Beléptünk a végső fázisba, és elvégeztük a fogfehérítést, hat kompozit restaurációt a 13–23-as fogakon, valamint a megfelelő retenciós készülékek felhelyezését. Ezzel természetes és harmonikus megjelenést értünk el, továbbá kétoldali I. osztályú kapcsolatot és a felső középvonal korrekcióját.

Klinikai **esetek**

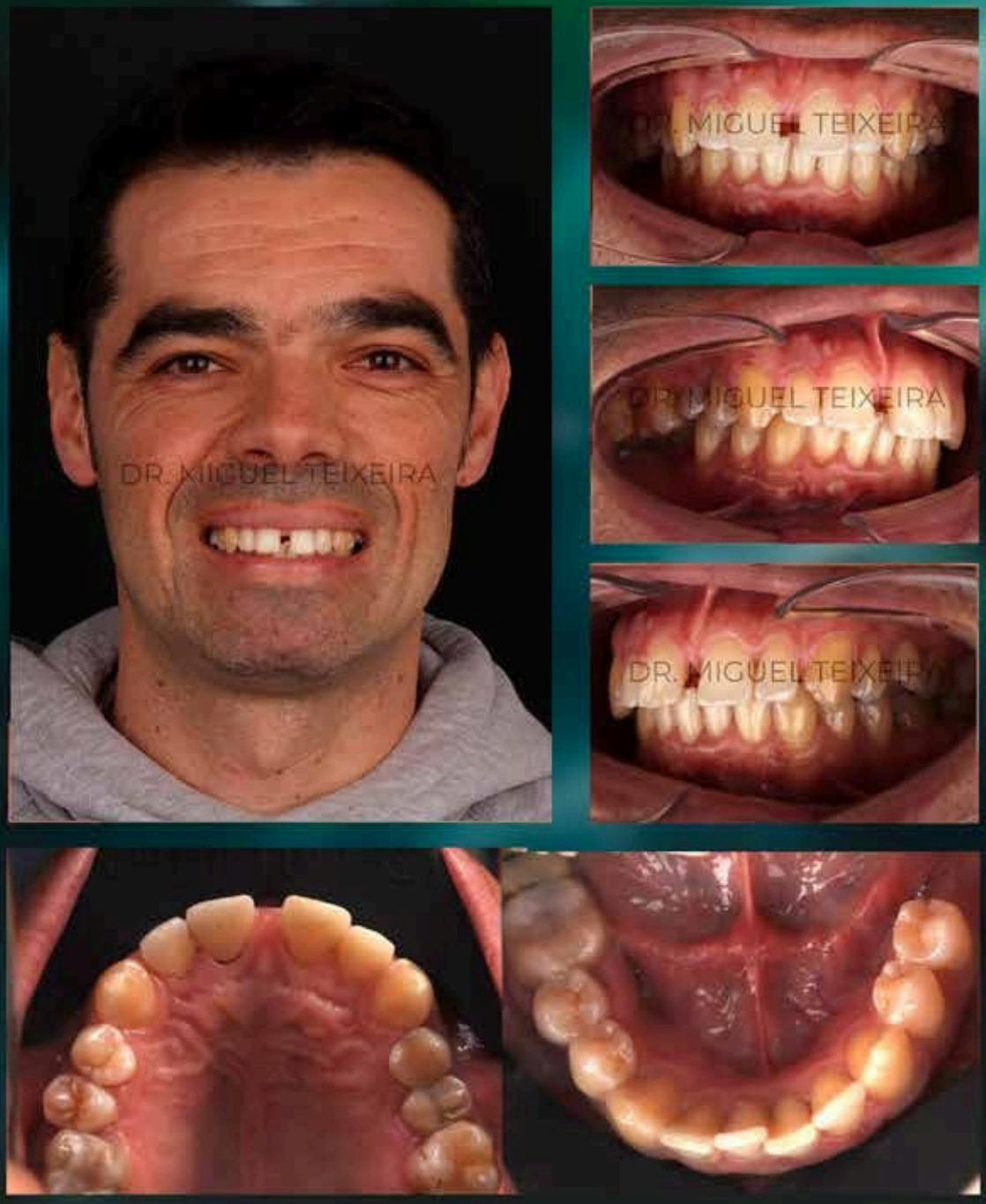

Eset 5 - Első fázis

A páciensnél kétoldali I. osztályú moláris viszonyt diagnosztizáltunk, felső középső diasztémát, Bolton-diszkrepanciát, torlódást az alsó fogíven, valamint a 46-os és 47-es fogak hiányát.

Az első setup során a terek zárását végeztük felső retrúzióval és disztalizációval.

Klinikai **esetek**

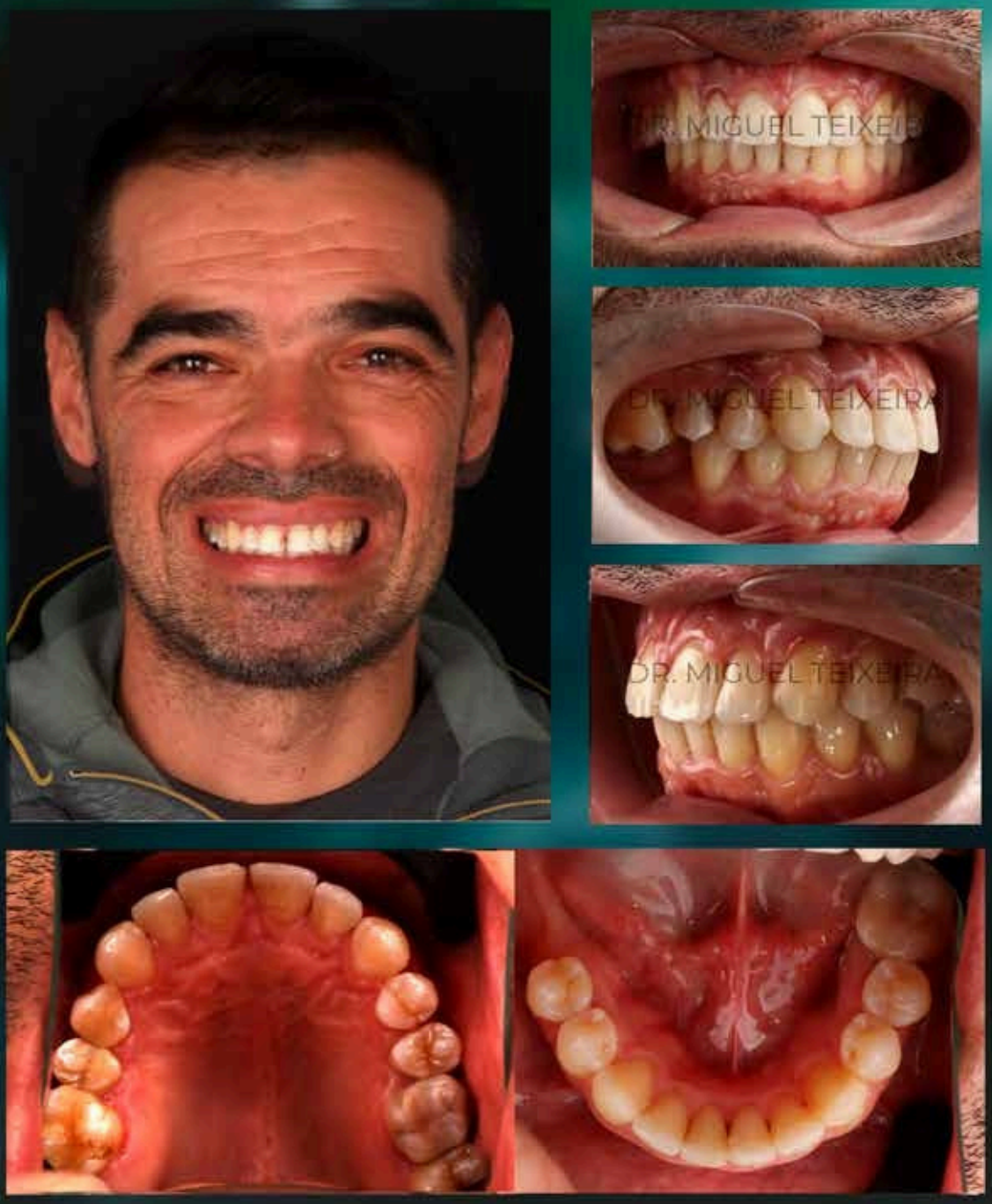

Eset 5 - Finomítási szakasz

A retrúzió javítása és a felső diasztéma zárása.

Klinikai **esetek**

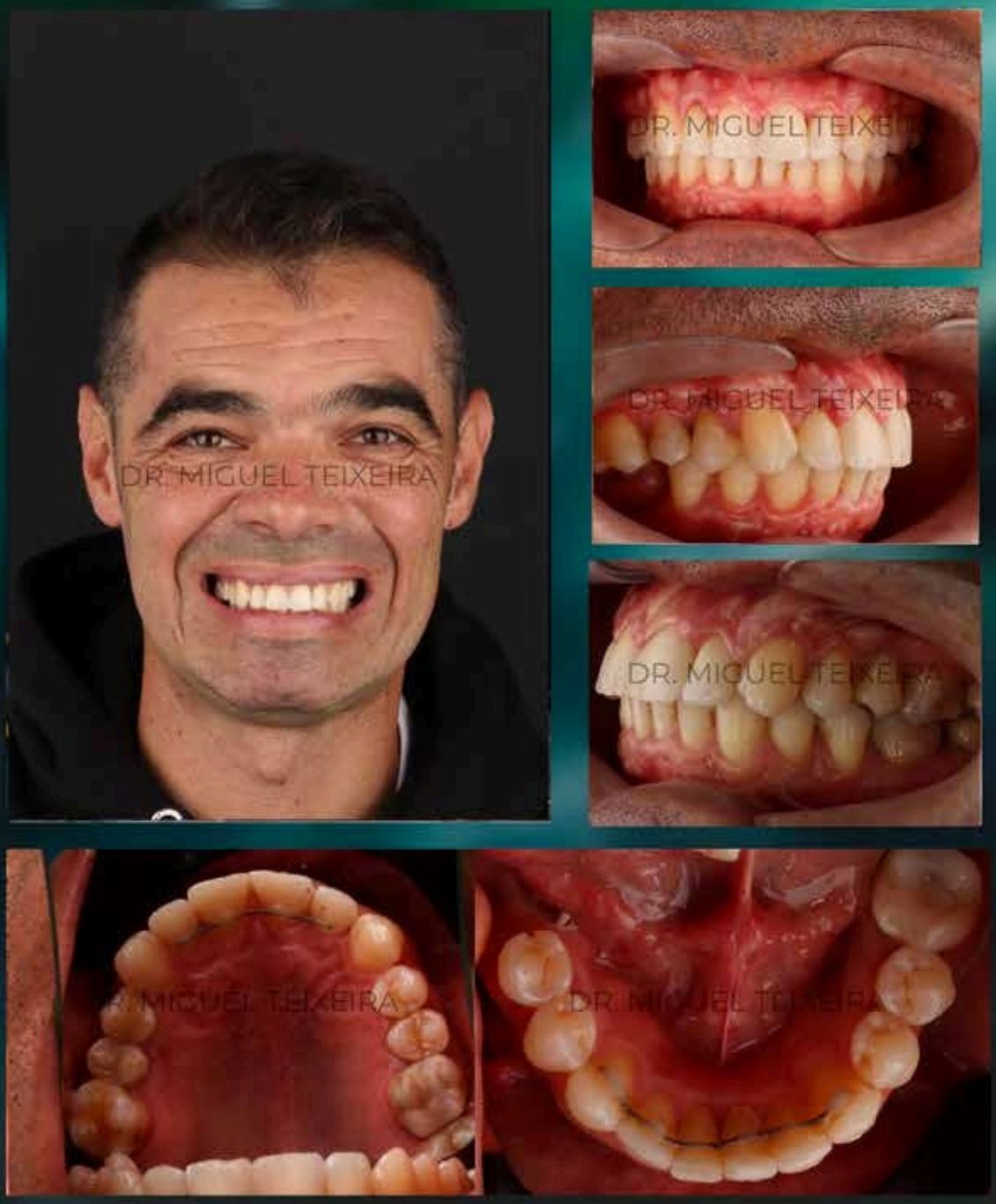

Eset 5 - Befejező fázis

Az igazítás után a páciens fogfehérítést és restaurációt kapott a 12-es, 11-es, 21-es és 22-es fogakon a Bolton-diszkrepancia megoldása érdekében.

Klinikai **esetek**

Eset 6 - Első fázis

A páciens kétoldali II. osztályú malokklúzióval és elülső torlódással jelentkezett mind a felső, mind az alsó fogíven. A kezelési terv tartalmazta a felső ív tágítását, a parabola alakú ívforma kialakítását, valamint szekvenciális disztalizációt a II. osztályú viszony korrigálására. Az alsó ívben a torlódást tágítással és interproximális redukcióval (IPR) terveztük kezelni.

Klinikai **esetek**

Eset 6 - Finomítási szakasz

Az első aligner-setup során szinte minden felső és alsó torlódást korrigáltunk. A felső ív hatékonyan tágult, kialakult a parabola alakú forma, és megkezdődött a szekvenciális disztalizáció a II. osztályú viszony javítása érdekében. Az alsó ívben az IPR és a tágítás kombinációja elegendő helyet biztosított a megfelelő igazításhoz.

A kezelés előrehaladtával a fennmaradó II. osztályú tendencia pontosabb korrekcióját folytatott szekvenciális disztalizációval értük el, ami stabil moláris és szemfog-viszonyt eredményezett. Teljes igazítás valósult meg, jó koordinációval a két fogív között, ami kiszámítható és harmonikus végeredményt biztosított.

Klinikai **esetek**

Eset 6 - Befejező fázis

A befejező szakaszban a páciens fogfehérítést kapott, majd hosszú távú stabilitás biztosítása érdekében rögzített retenciós rendszert helyeztünk fel. A kezelés teljes fogív-korrekcióval, a II. osztályú malokklúzió rendezésével, stabil okklúzió kialakításával és a fogesztétika jelentős javulásával zárult.

Klinikai **esetek**

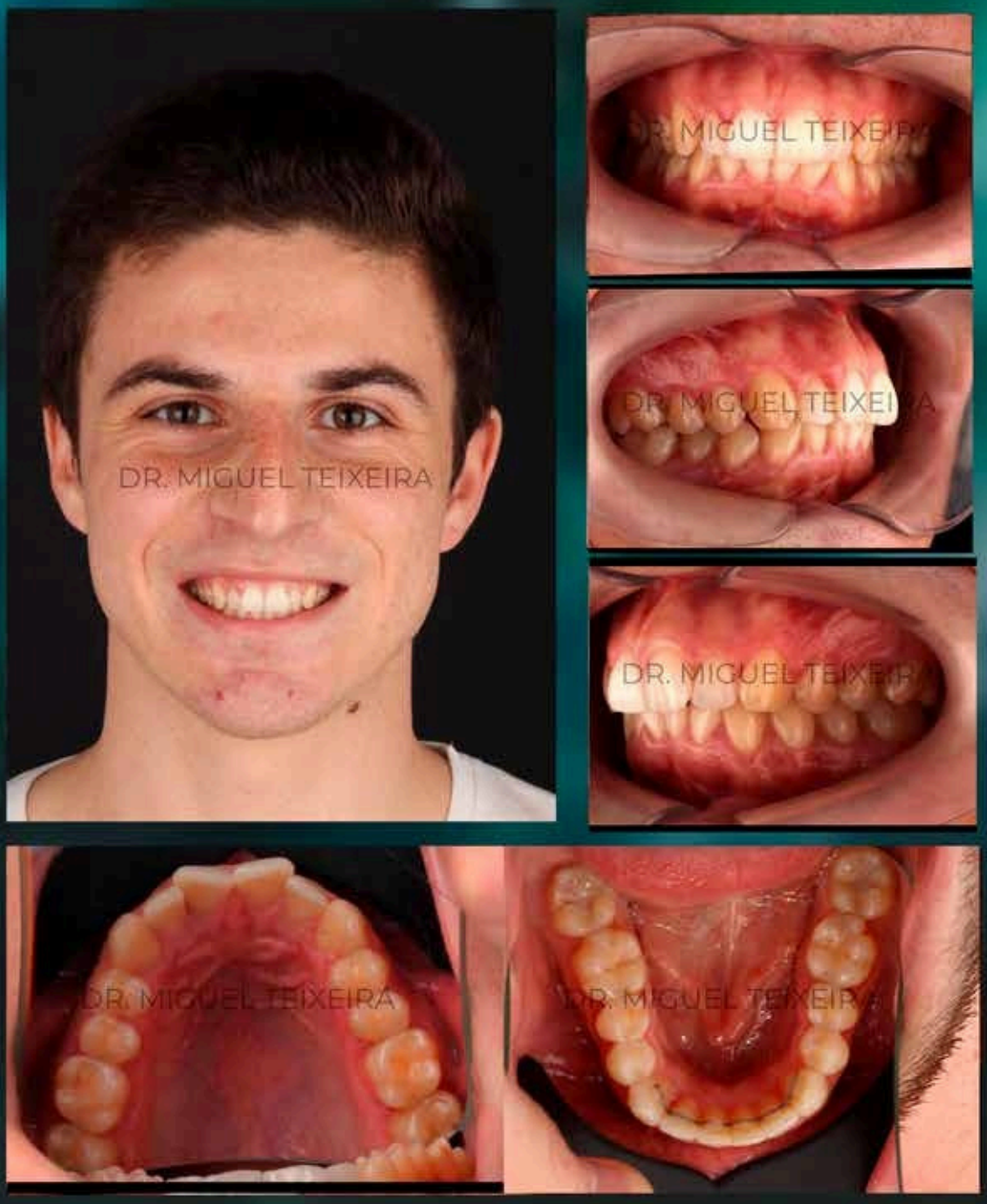

Eset 7 - Első fázis

A páciensnél I. osztályú fogazati viszony mellett felső és alsó torlódás volt jelen. A felső metszőfogak „pillangóhatása” esztétikai szempontból kihívást jelentett, mivel kompozitok vagy héjak alkalmazása nélkül a felső középső metszők formája nehezen tehető igazán vonzóvá. A kezelést a torlódás megszüntetésével és az ívfejlődés optimalizálásával kezdtük, célunk nemcsak a fogak rendezése, hanem a mosolyív harmonizálása és a középvonalak pontosabb centrálása volt.

Klinikai **esetek**

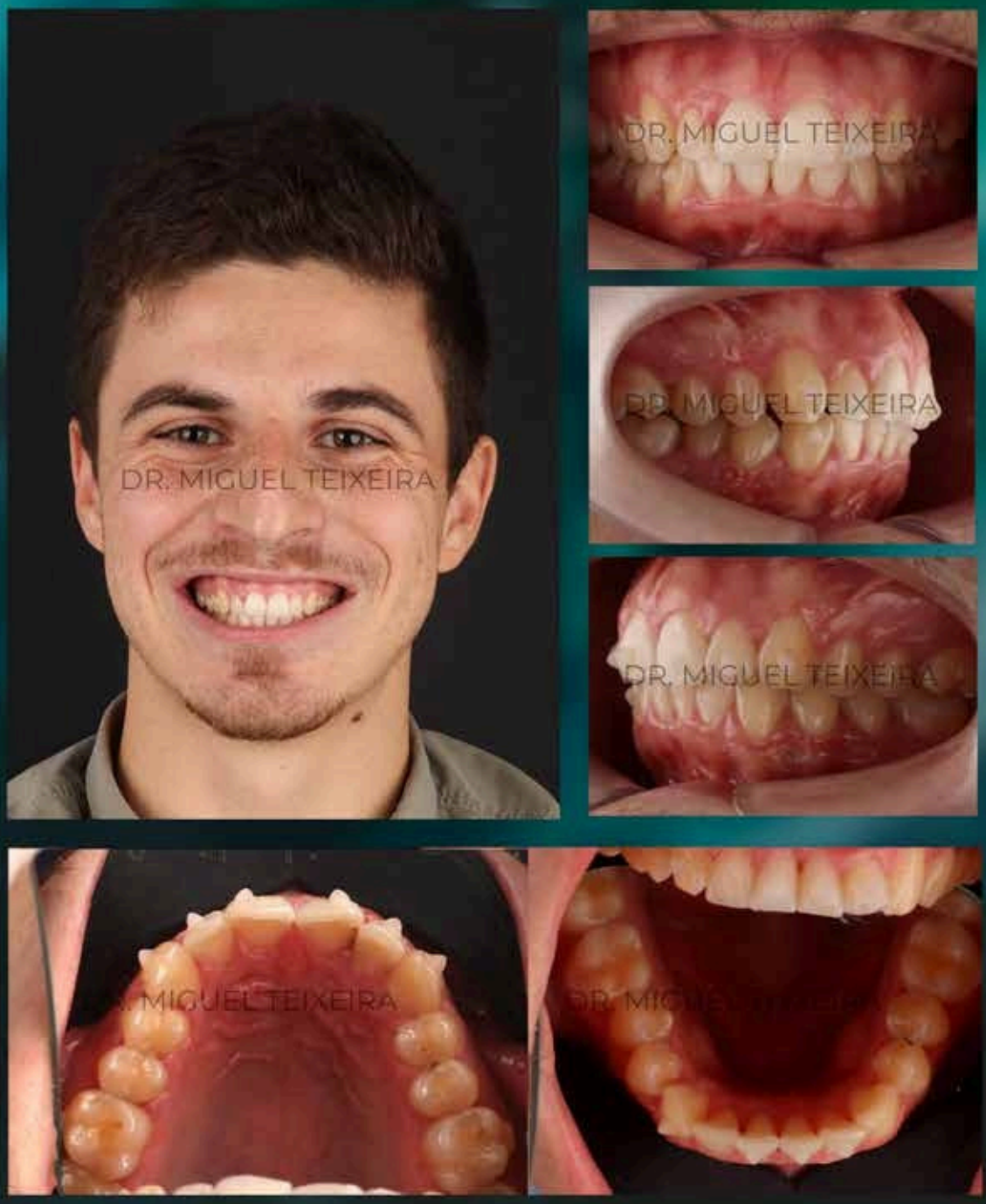

Eset 7 - Finomítási szakasz

A finomhangolási szakaszban folytattuk az alignációt és a fogak pozíciójának korrekcióját, különös tekintettel az elülső régióra. Ennek során a felső ívben a középső és oldalsó metszők cervikális területei között kisebb rések maradtak.

Klinikai **esetek**

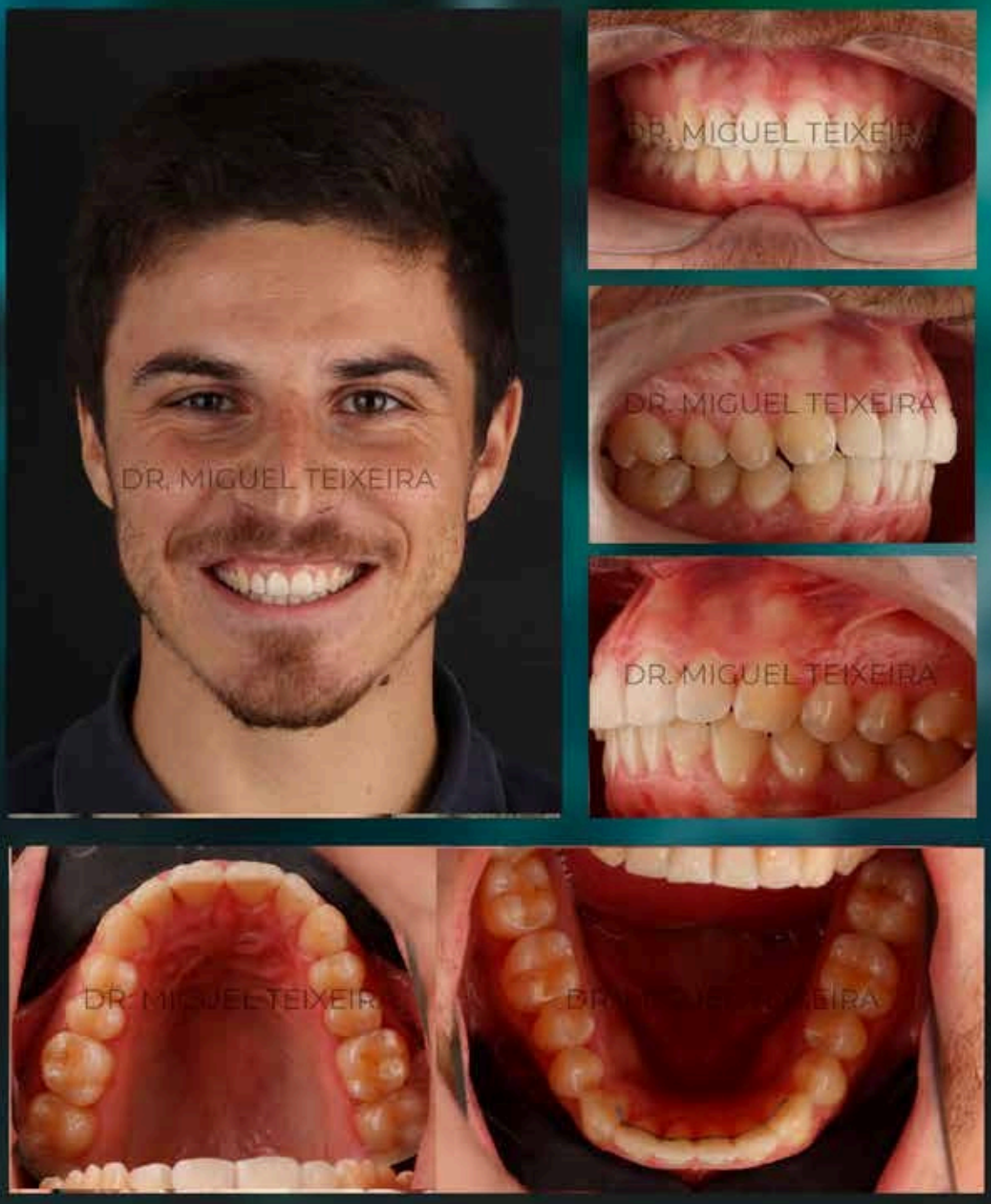

Eset 7 - Befejező fázis

A kezelés lezárásakor eltávolítottuk az összes attachmentet, elvégeztük a fogfehérítést, majd kisebb restaurációkat készítettünk a 12-es és 22-es fogak mezialis cervikális felszínén, hogy minimalizáljuk a fekete háromszögeket, melyek a felső középső metszők pozíciója és formája miatt alakultak ki.

A végső lépésként rögzített retenciós ívet helyeztünk el az alsó fogívben, valamint megismételtük a fehérítést.

Klinikai **esetek**

Eset 8 - Első fázis

A páciensnél csontváz szinten III. osztályú tendencia volt megfigyelhető, fogazati viszonyai azonban I. osztályúak voltak. Emellett keresztharapás jelentkezett a 22-es oldalsó metszőn.

Az első setup során harapásemelő turbinákat helyeztünk a molárisokra az elülső diszokklúzió eléréséhez, majd Class I parabolikus ívprotokollt alkalmaztunk. Ezt kiegészítette a hátsó régióban végzett IPR, amely lehetővé tette az alsó metszők és szemfogak retrakcióját, minimalizálva a páciens csontvázbeli problémáját.

Klinikai **esetek**

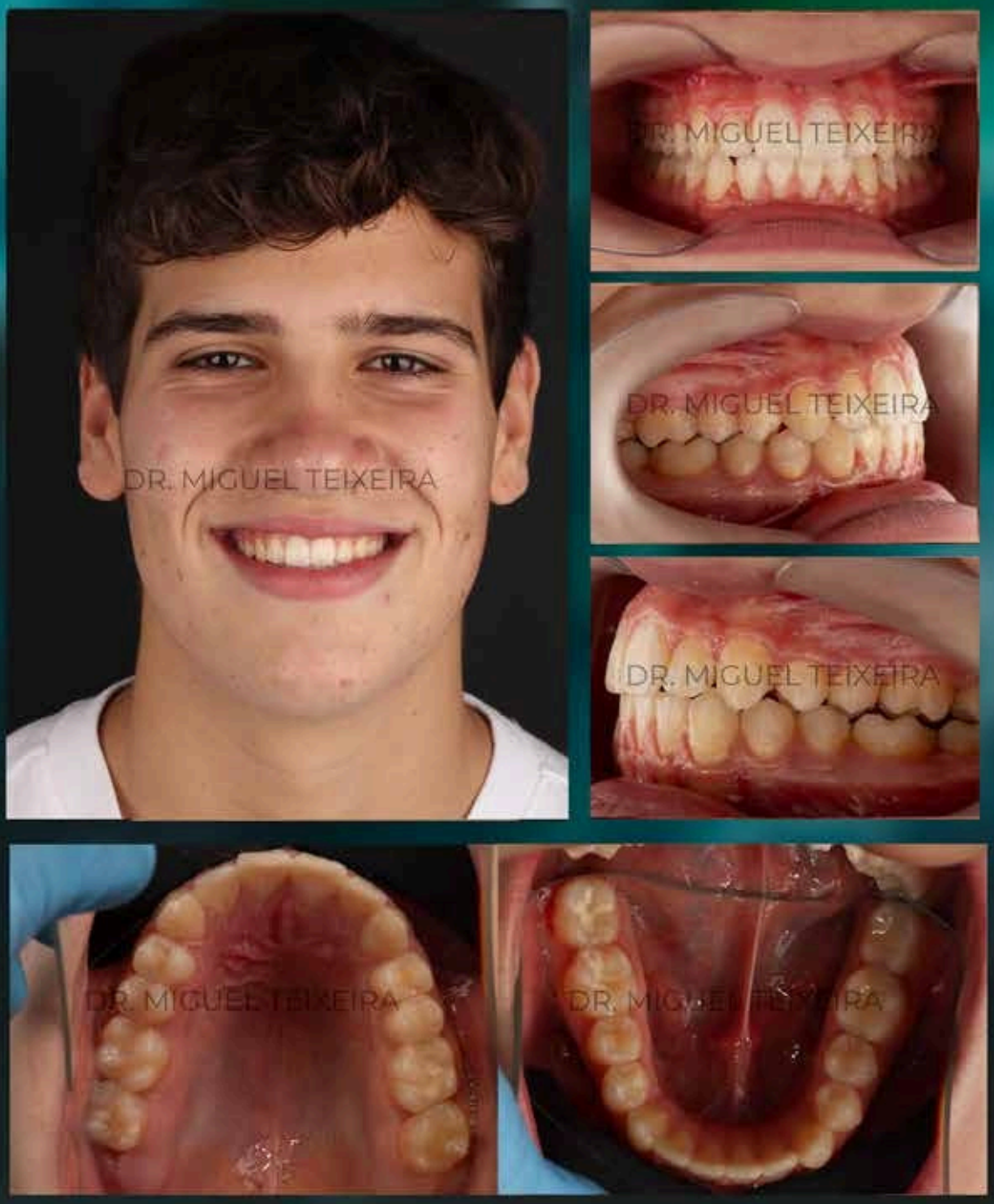

Eset 8 - Finomítási szakasz

A 22-es oldalsó metsző keresztharapásának korrekcióját követően a finomhangolási szakaszban szükségessé vált a teljes hátsó okklúzió javítása, különösen az alsó fogak extrudálásával, mivel meg kellett őriznünk a felső ív mosolyvonalát.

Klinikai **esetek**

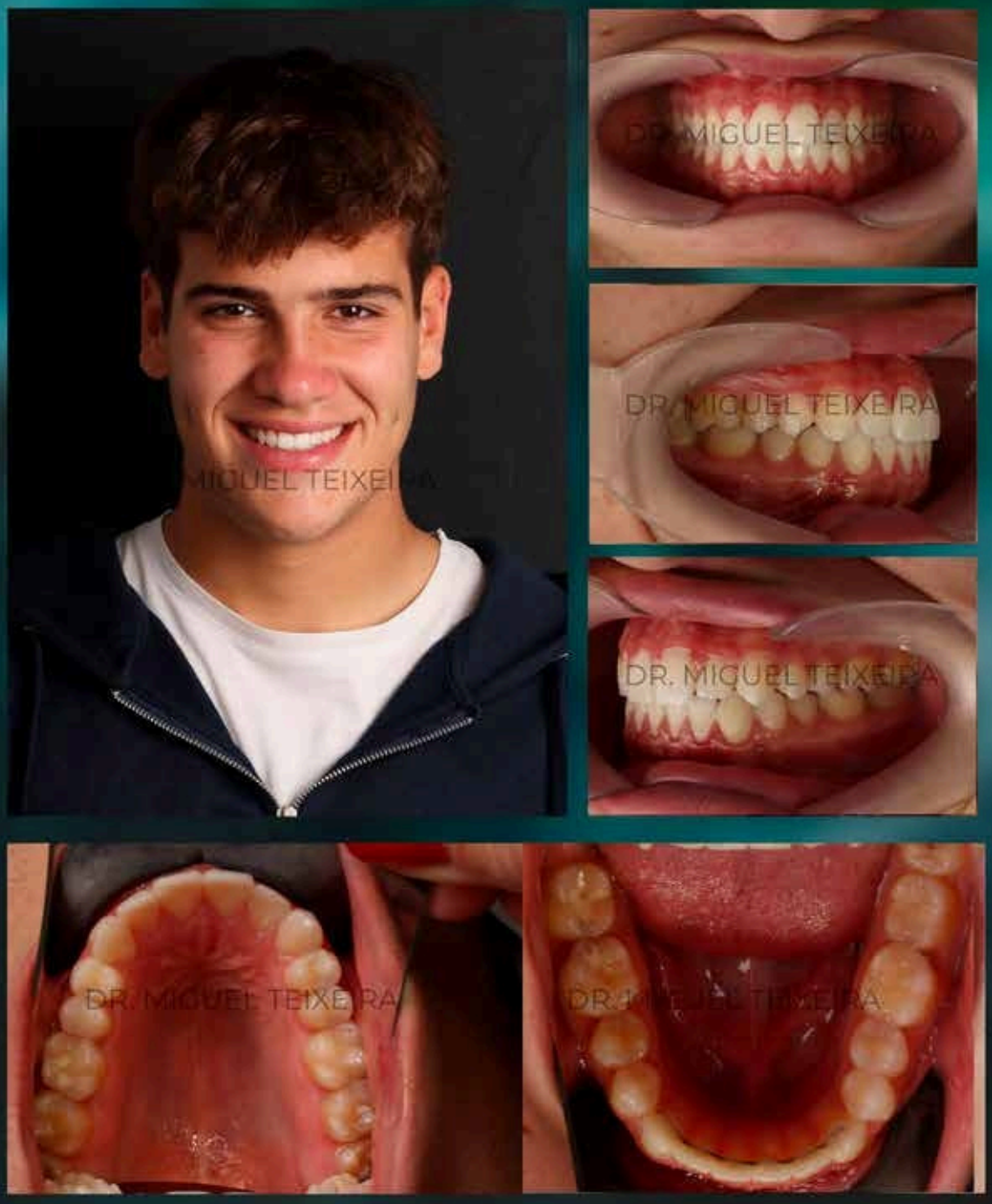

Eset 8 - Befejező fázis

Az eset Class I-ben zárult, jelentős javulással a 22-es oldalsó metsző torque-jában, az alignáció harmonizált a mosolyvonallal, és a kezelést alsó rögzített retenciós ív, valamint kivehető retenciós készülékek alkalmazásával fejeztük be.

Klinikai **esetek**

Eset 9 - Első fázis

A páciens a klinikára érkezett a 12-es és 22-es fogak agenézisével. Életkora miatt úgy döntöttünk, hogy az esetet több szakaszra osztjuk.

Klinikai **esetek**

Eset 9 - Első fázis (folyamatban)

1. szakasz: az alignáció, az ív tágítása, a szemfogak distális irányú mozgatásának megkezdése, valamint a középvonal bal irányú korrekciója.

Klinikai **esetek**

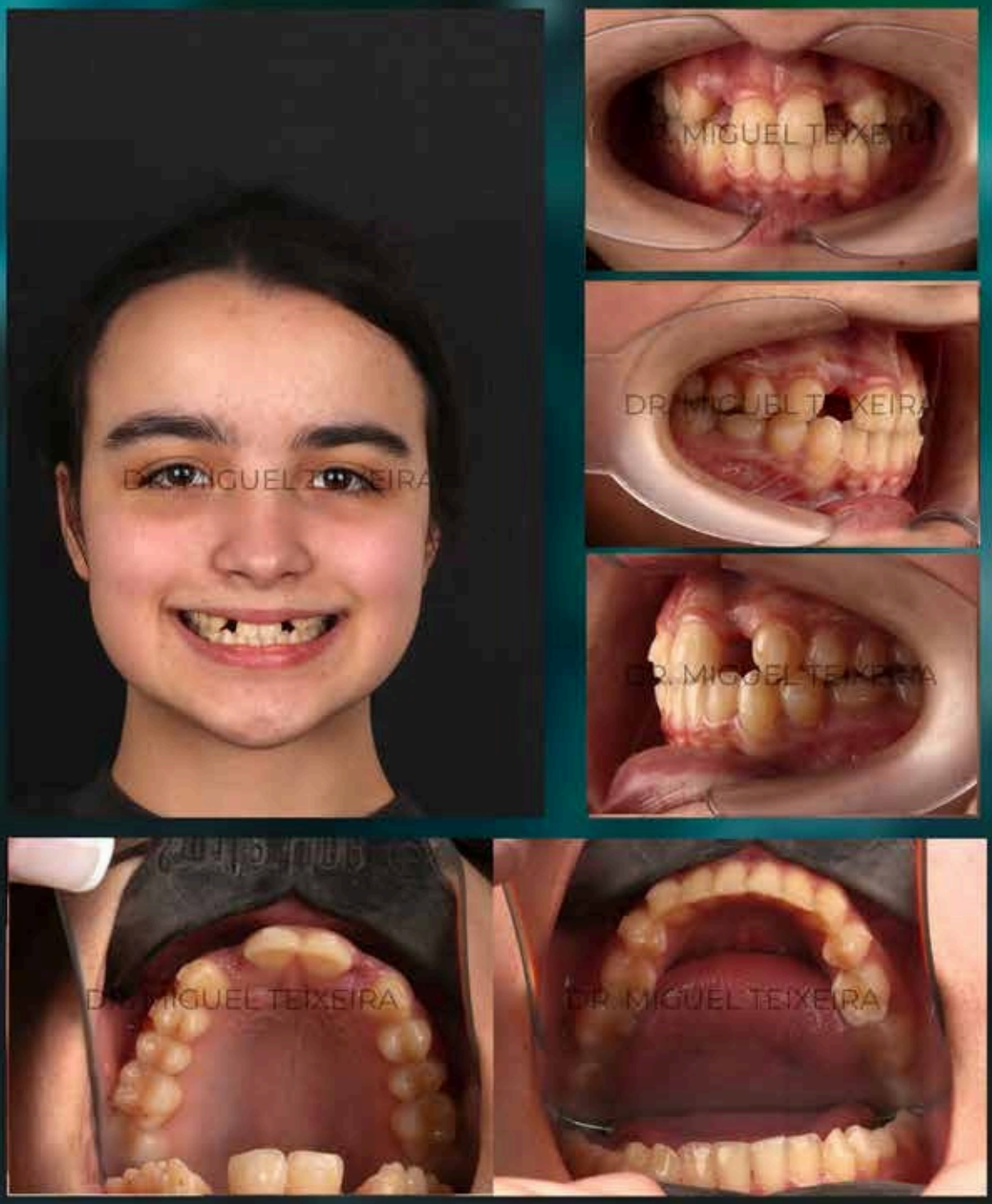

Eset 9 - Finomítási szakasz

2. szakasz: a felső szemfogak további distális mozgatása, valamint a felső középső metszők és a középvonal alignációja.

Klinikai **esetek**

Eset 9 - Befejező fázis

Megkezdtük a fogászati arányok korrekcióját a 12-es és 22-es fogakra tervezett pótfogak számára. Emellett elkezdtük a gyanta felvitelét az alignerre, hogy erőt gyakoroljunk az ínyvonalra, és megindítsuk a Maryland-hidak cervikális területének formálását.
Az eset lezárása teljes alignációval és a Maryland-hidak végleges behelyezésével történt.

Klinikai **esetek**

Eset 10 - Első fázis

A páciens kétoldali II. osztályú malokklúzióval érkezett, amely az alsó bölcsességfogak eltávolítását tette szükségessé. Azonban a fogak magas pozíciója és a nehézkes sebészi hozzáférés miatt úgy döntöttünk, hogy a 17-es és 27-es fogakat távolítjuk el, így a bölcsességfogak később elfoglalhatják ezek helyét.

Klinikai **esetek**

Eset 10 - A következő szakaszban mechanikus Carriere-rendszert alkalmaztunk.

Az esetet kétoldali Class II Carriere-rendszerrel kezdtük, egy rövidebb és egy hosszabb elemmel. Ezáltal az első fázisban sikerült korrigálni a páciens II. osztályú malokklúzióját, miközben megőriztük a 23-as szemfogat, amely még nem volt Class I pozícióban, hogy később distális irányú mozgatást végezhessünk.

Klinikai **esetek**

Eset 10 - Carriere-mechanika utáni szakasz

A Carriere eltávolítása után a finomhangolási szakasz következett, ahol gumihúzások és gombok alkalmazásával folytattuk a felső ív distális irányú mozgatását, valamint az alsó ív alignációját és enyhe mezialis irányú korrekcióját.

Miután elértük a Class I szemfogpozíciót, az eset áttekintésekor okkluzális dőlés volt megfigyelhető, főként a második kvadránsban. Ennek korrigálására olyan technikát alkalmaztunk, amely során egy 0.16-os ívet ragasztottunk a 26/25/24-es fogak okkluzális felszínére, két miniimplantátumot helyeztünk bukkolisan, valamint három gombot a fogakra. Gumiláncok segítségével intrudáltuk ezt a háromtagú fogblokkot, javítva a páciens második kvadránsában észlelt „gummy smile”-t.

Klinikai **esetek**

Eset 10 - Carriere-mechanika utáni szakasz

Miután elértük a Class I szemfogpozíciót, az eset áttekintésekor okkluzális dőlés volt megfigyelhető, főként a második kvadránsban. Ennek korrigálására olyan technikát alkalmaztunk, amely során egy 0.16-os ívet ragasztottunk a 26/25/24-es fogak okkluzális felszínére, valamint két miniimplantátumot helyeztünk bukkolisan és három gombot a fogakra.

Klinikai **esetek**

Eset 10 - Finomítási szakasz

Gumiláncok alkalmazásával intrudáltuk ezt a háromtagú fogblokkot, hogy javítsuk a páciens második kvadránsában észlelt „gummy smile”-t.

Klinikai **esetek**

Eset 10 - Befejező fázis

Végül, az elsődleges intrúziót követően finomítottuk az axiális mozgásokat, hogy elérjük a fogak teljes vertikalizációját, a megfelelő alignációt és egy harmonikus mosolyvonalat.

Klinikai **esetek**

Eset 11 - Első fázis

A páciensnél kétoldali II. osztályú moláris malokklúziót és keresztharapást diagnosztizáltunk az első és negyedik kvadránsban. Ennek megfelelően az ortodonciai kezelést négy különálló fázisra strukturáltuk.

Klinikai **esetek**

Eset 11 - Finomítási szakasz

2. fázis: kétoldali Carriere Motion készülékeket helyeztünk fel, amelyeket 3/16-os, 6 unciás gumihúzásokkal kombináltunk a kétoldali II. osztályú malokklúzió korrekciója érdekében.

Klinikai **esetek**

Eset 11 - Befejező fázis

3. fázis: A II. osztályú korrekció elérése után eltávolítottuk a Carriere-készülékeket, és a páciens aligner-terápiával folytatta a kezelést, amely a fogak alignációjára és szintbe hozására összpontosított.

4. fázis (Befejezés): A végső szakaszban a páciens fogfehérítésen esett át, valamint kisebb finomhangoló mozgásokat végeztünk az esztétikai és funkcionális eredmény optimalizálása érdekében.

Klinikai **esetek**

Eset 12 - Első fázis

A páciensnek elülső kereszttharapása van, valamint hajlama a II. osztályú csontvázprofilra, ezért szükséges a mandibuláris ív kerületének csökkentése az elemek kiegyenesítésével és a maxilláris ív tágításával, hogy a harapás korrigálható legyen.

Klinikai **esetek**

Eset 12 - Finomítási szakasz

Felmerült az igény a szemfogak I. osztályú pozíciójának javítására, valamint a további kiegyenesítés folytatására.

Klinikai **esetek**

Eset 12 - Befejező fázis

Az esetet kiegyenesítettnek tekintjük, és a kívánt esztétikai eredmény elérése érdekében fehérítéssel fejezzük be, valamint a megfelelő retenciós készülékekkel.

Klinikai **esetek**

Eset 13 - Első fázis

Kezdeti eset I. osztályban, normál formájú ívvel, amelyben torlódás van a felső és alsó ívben. Ez egy olyan eset, amelynél szükség van tágításra, kiegyenesítésre és IPR-re az elülső területen, hogy a fogak beférjenek az ívbe. Emellett szükséges a mélyharapás és a mosoly formájának korrekciója

Klinikai **esetek**

Eset 13 - Finomítási szakasz

Belépünk a finomítási szakaszba, ahol jó kiegyenesítést értünk el némi tágítással, de még vannak javítandó területek, például az overjet csökkentése, jobb I. osztály elérése és a további kiegyenesítés.

Klinikai **esetek**

Eset 13 - Befejező fázis

Az eset befejeződött, kiváló kiegyenesítéssel a felső és alsó ívben, harmonikus eredménnyel, középre igazított középvonalakkal és megfelelő I. osztállyal

Klinikai **esetek**

Eset 14 - Első fázis

Kezdeti eset I. osztályban, normál formájú felső ívvel, amelyben torlódás van a felső és alsó ívben. Ez egy olyan eset, amelynél szükség van tágításra, kiegyenesítésre és IPR-re az elülső területen, hogy a fogak beférjenek az ívbe. Emellett szükséges a mélyharapás és a mosoly formájának korrekciója.

Klinikai **esetek**

Eset 14 - Befejező fázis

Az eset befejeződött, kiváló kiegyenesítéssel a felső és alsó ívben, harmonikus eredménnyel, középre igazított középvonalakkal és megfelelő I. osztállyal. Bootstrap-mechanikát kellett alkalmazni a 33-as fog extrudálásához

Klinikai **esetek**

Eset 15 - Első fázis

A páciensnél ajakinkompetencia figyelhető meg, valamint a felső frontfogak előreállása.

Klinikai **esetek**

Eset 15 - Első fázis

Diagnózis készült, és a páciens megkezdte a kezelést hibrid mechanizmussal, ClearX alignereket és Carriere Class I distalizert alkalmazva.

Klinikai **esetek**

Eset 15 - Némi kiegyenesítés és a Carriere használata után

3 hónapnyi Carriere készülék és alignerek használata után sikerült jobb kiegyenesítést elérni az alsó ívben, valamint csökkenteni az I. osztályú relációt. A felső metszőfogak szabadabban kezdtek mozogni, ahogy hely keletkezett, és az ajak segítségével enyhe retrakció indult meg

Klinikai **esetek**

Eset 15 - A Carriere használata után, az első finomítás előtt

6 hónapnyi Carriere készülék és alignerek használata után beléptünk a finomítási fázisba. Ebben a szakaszban a fogak I. osztályú interdigitációjának javításán dolgozunk, valamint a felső metszőfogak retrúzióján és vertikalizálásán.

Klinikai **esetek**

Eset 15 - Az első finomítás után

Második finomítási kör indult a bal oldali I. osztályú reláció javítására, mivel az ív, a fogak kiegyenesítése és az okkluzális sík már szinte teljesen meghatározott.

Klinikai **esetek**

Eset 15 - Befejező fázis

Fotókat biztosítottunk, amelyek bemutatják a kezdeti és a végső profil közötti különbséget, hogy szemléltessük: a helyes diagnózis, a megfelelő mechanika és kiegészítő eszközök alkalmazása révén kiváló eredményeket értünk el, mindig a ClearX csapat egyik tagjának felügyelete mellett, bármilyen kérdés esetén.

Fontos megjegyezni, hogy az eset még folyamatban van, de az eddigi eredmények egyértelműen lenyűgözőek.

Klinikai **esetek**

Eset 16 - Első fázis

A páciensnél a kezelés kezdetén elülső nyitott harapás volt; a diagnózis nyitott harapás és II. osztályú malokklúzió, amelyhez virtuális ugrásra volt szükség a profil javítása és a harapás zárása érdekében. Az első aligner beállítás során moláris intrúziót és az elülső szegmens intrúzióját végeztük, hogy megkezdjük a nyitott harapás zárását.

Klinikai **esetek**

Eset 16 - Finomítási szakasz

Az első finomítás után a nyitott harapás részben javult, és a kezelés a második aligner-beállítással folytatódott, amely a nyitott harapás további zárására és a II. osztály korrekciójára összpontosított.

Klinikai **esetek**

Eset 16 - Hibrid mechanika szakasz

Ennek a beállításnak a végén gombmechanikát vezettünk be a premolárisok rotációjának elérésére és helyzetük korrekciójára, ami hibrid kezelési megközelítést jelentett.

Klinikai **esetek**

Eset 16 - Befejező fázis

Miután a premolárisok megfelelő pozícióba kerültek, újabb finomítást végeztünk a premolárisok intrúziójának elérésére a jobb interkuszpidáció érdekében, valamint a középvonal korrekciójára és az okklúzió további finomítására.

A kezelést a páciens teljes nyitott harapás korrekcióval, jó interkuszpidációval és II. osztály korrekcióval fejezte be.

Klinikai **esetek**

Eset 17 - Kezdeti fotó, az ortodonciai kezelés után és az eredmény.

Ebben az esetben ClearX alignereket használtunk az ortodonciai kezeléshez, hogy előkészítsük a rehabilitációt koronákkal és héjakkal, így elérve a lenyűgöző végső eredményt.

Klinikai **esetek**

Eset 18 - Kezdeti fotó, az ortodonciai kezelés után és az eredmény.

Ebben az esetben ClearX alignereket használtunk az ortodonciai kezeléshez, hogy előkészítsük a rehabilitációt koronákkal és héjakkal, így elérve a lenyűgöző végső eredményt.

“Shape the Future. Learn. Grow. Align.”

“Formáld a jövőt. Tanulj. Növekedj. Igazíts.”

Csapatunk:

Dr. Miguel Teixeira - Globális szakmai vezető

Dr. Ali Dehghani - ClearX Hungary tulajdonosa

Dr. Hadi Dehghani - ClearX Hungary szakmai vezetője

Faltusz-Tóth Krisztina - ClearX Hungary operatív igazgatója

+ 36 20 568 3708

toth.krisztina@dentium.hu